Hochdruckliga

In Zusammenarbeit mit der Deutschen Hochdruckliga e. V. DHL® – Deutsche Gesellschaft für Hypertonie und Prävention Vorsitzender: Prof. Dr. med. U. Wenzel, Hamburg

IgA-Nephropathie und Podozytopathie

Schwerer Bluthochdruck als erstes (Früh-)Symptom

Helga Frank, ANregiomed Klinikum Ansbach

Anamnese

Eine 65-jährige, bis dahin gesunde Patientin, wurde notfallmäßig auf der kardiologischen Station aufgenommen wegen seit 2 Tagen progredienter Luftnot, aufgefallen beim Spazierengehen, mit krisenhaft erhöhtem Blutdruck am Aufnahmetag von 220/105 mmHg mit Kopfschmerzen, Schwindel sowie Fußrücken- und Knöchelödemen Grad I seit 2 Tagen bestehend. Bislang keine Hypertonie bekannt, keine antihypertensive Medikation, keine weiteren Vorerkrankungen eruierbar, insbesondere kein Diabetes mellitus, keine positive Familienanamnese für Hypertonie. Keine Allergie bekannt.

Die Patientin war 1,58 m groß, 66,1 kg schwer, mit einem BMI von 26,47 kg/m², beidseits pulmonal basal feinblasige RGs, mäßige Beinödeme beider Knöchel und prätibial, 1/6 Systolicum mit pm über Erb, Blutdruck seitengleich systolisch und diastolisch erhöht (195/102 mmHg rechts, 190/102 mmHg links), periphere Pulse seitengleich palpabel.

Laborchemisch zeigte sich ein Serumkreatinin von 0,73 mg/dl, eGFR („estimated glomerular filtration rate") 86 ml/min/1,73 m² Körperoberfläche (KO), Harnstoff 30 mg/dl, Harnsäure 4,2 mg/dl, Serum-Kalium 4,2 mmol/l, Natrium 141 mmol/l, Troponin T 0,035, NT-pro-BNP 2.008 pg/ml. Im Urintest Nachweis eines Harnwegsinfekts mit signifikanter Bakteriurie, Leukozyturie, Proteinurie +, vereinzelt Erythrozyturie, keine Zellzylindrurie, keine Akanthozyturie. Sonografisch sind beide Nieren normgroß (Längsdiameter rechts 10,5 cm, links 10,8 cm) mit normal breitem Parenchymsaum, gering echoverdichteter Struktur, homogene Perfusion, bds. kein Aufstau. Echokardiografisch zeigte sich ein normal großer linker Ventrikel mit normaler Pumpfunktion und einer EF von 65 %, radiologischer Nachweis pulmonaler Stauungszeichen zentralvenös sowie Randwinkelerguss linksseitig.

Die Patientin wurde antihypertensiv therapiert, und erhielt sukzessive Lercanidipin 2 × 10 mg/Tag, Torasemid 1 × 10 mg/Tag, zusätzlich Metoprololsuccinat 2 × 47,5 mg/Tag und Candesartan 2 × 8 mg/Tag. Auch darunter noch RR-Spitzen bis 185/100 mmHg. Nach hypertensiologischer Konsilvorstellung erfolgte ein sonografischer Ausschluss von hämodynamisch relevanten Nierenarterienstenosen beidseits, endokrinologisch kein Hinweis auf einen primären Hyperaldosteronismus, einen Hyperparathyreoidismus oder einen Hyperkortisolismus als sekundäre Hypertonieursache.

Der Harnwegsinfekt wurde testgerecht antibiotisch behandelt.

Weiterer Fortgang auf Station

Im Verlauf erfolgte eine invasive kardiologische Diagnostik, eine stenosierende koronare Herzkrankheit wurde ausgeschlossen, eine hypertensive Kardiopathie und diastolische Compliancestörung nachgewiesen (HFpEF, „heart failure with preserved ejection fraction").

Unter schließlich 6-fach antihypertensiver Medikation bestehend aus 2 × 5 mg Ramipril, 2 × 47,5 mg Metoprolol, 1 × 0,3 mg Moxonidin, 2 × 25 mg Dihydralazin sowie 1 × 50 mg Spironolacton plus 2 × 10 mg Torasemid jeweils pro Tag konnte schließlich eine ausreichende Blutdrucksenkung in den hochnormalen bis leicht erhöhten systolischen Bereich erzielt werden.

Die Patientin wurde entlassen mit der Diagnose einer hypertensiven Entgleisung und Blutdruckkrisen bei neu diagnostizierter, therapierefraktärer arterieller Hypertonie und HFpEF.

Die Nierenfunktion war zum Entlass-Zeitpunkt mit einem Kreatinin von 0,66 mg/dl (eGFR 93 ml/min/1,73 m² KO) nicht eingeschränkt. Die Proteinurie betrug 280 mg/g Kreatinin, überwiegend Albuminurie.

Verlauf

Etwa 6 Wochen nach Entlassung zeigte sich ambulant eine Kreatininerhöhung auf 1,61 mg/dl, eGFR 33 ml/min/1,73 m² KO, Harnstoff 76 mg/dl und eine Zunahme der Proteinurie auf 1,8 g Albumin/g Kreatinin (Alpha-1-Mikroglobulin 56 mg/g Kreatinin). Klinisch bestand eine Progredienz der peripheren Ödeme. Der Blutdruck betrug im Mittel in der Selbstmessung 160/95 mmHg trotz der etbalierten 6-fach antihypertensiven Medikation. In der sich anschließenden stationären Aufarbeitung der großen Proteinurie, progredient bis schließlich 6.388 mg Albumin/g Kreatinin mit nephrotischem Syndrom, ergab sich immunserologisch ein Titer von 1:3.200 für die antinukleären Antikörper (ANA), Antikörper gegen Doppelstrang-DNS 3 IU/ml (< 14), unauffällige Befunde für die Komplementfaktoren C3 und C4, Negativität für c- und p-ANCA (antineutrophile cytoplasmatische Antikörper) und unauffällige Befunde für anti-Phospholipase A2-Rezeptorantikörper. Die Urinsedimentanalyse ergab eine signifikante Erythrozyturie, ohne eindeutige Akanthozyturie. Eine Nierenbiopsie ergab den histologischen Befund einer fokal segmentalen Glomerulosklerose bei fokal segmental extrakapillär proliferierender IgA-Glomerulonephritis (**Abb. 1**), mit einem zellreichen Halb-

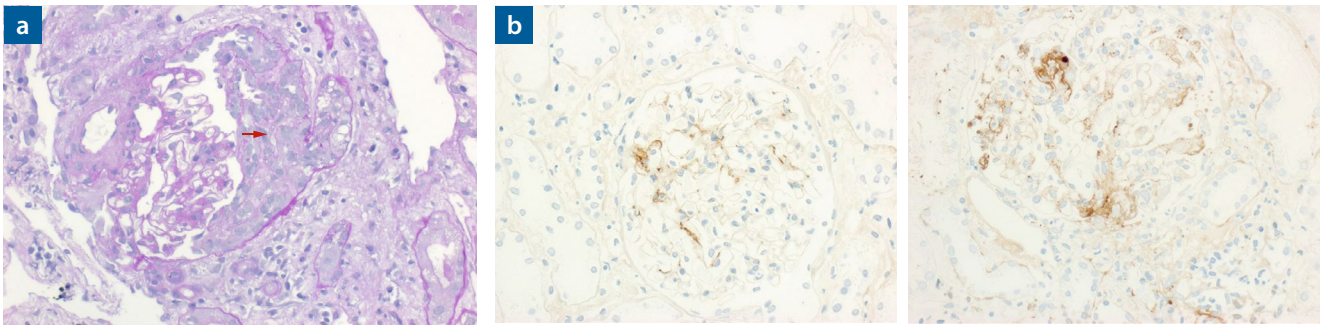

© Prof. Dr. med. K. Amann, Nephropathologie Universitätsklinikum Erlangen

Abb. 1: ***a*** Nierenbiopsie-Lichtmikroskopie: Glomerulus mit fokal-segmentaler Glomerulosklerose (Pfeil); ***b*** Immunhistochemie mit glomerulärem Nachweis von IgA (links) und C3c (rechts; jeweils ×40).

mond, diffusen Zeichen der akuten Tubulusepithelschädigung, leichte Arterio-Arteriolosklerose und arteriolärer Hyalinose. Elektronenmikroskopisch zeigte sich ein schwerer Podozyten-Schaden im Sinne einer primären Podozytopathie. Die Patientin erhielt eine hochdosierte Prednisolon-Therapie (Startdosis: 1 mg/kg Körpergewicht). Darunter kam es zwar zunächst zu einer Reduktion der Proteinurie auf ca. 5,2 g Eiweiß/Tag. Sukzessive jedoch verschlechterte sich die Nierenfunktion mit Anstieg der Retentionswerte und Abfall der eGFR auf 16 ml/min/1,73 m² KO, mit therapierefraktärer Hyperhydratation und Diuretikaresistenz, sodass eine Nierenersatztherapie mit insgesamt 10× Hämodialysen erforderlich wurde. Wir führten die Prednisolon-Therapie fort und kombinierten im Verlauf die immunsuppressive Therapie mit Cyclosporin A mit 2×50 mg/Tag mit einem Zielspiegel von 75–100 µg/l. Im Verlauf kam es darunter zu einer teilweisen Rekompensation und stetigen Rückbildung der Eiweißausscheidung auf zuletzt 1,3 g Albumin/g Kreatinin im Urin. Das Serum-Kreatinin betrug aktuell zuletzt 1,38 mg/dl (eGFR 41 ml/min/1,73 m² KO). Es besteht somit eine chronische Niereninsuffizienz im CKD(Chronic Kidney Disease)-Stadium G3b A3.

Als Folge der Steroidtherapie verschlechterte sich die Hyper- und Dyslipidämie, sodass eine Intensivierung der LDL-senkenden Therapie erforderlich wurde, und es kam zu einer Glukosestoffwechselstörung mit einem HbA_{1c} von 6,4 %. Der Blutdruck war im Verlauf normotensiv; die antihypertensive Medikation konnte auf 3 Substanzen (2× 5 mg Ramipril, 2×47,5 mg Metoprolol und 2×10 mg Torasemid jeweils pro Tag) reduziert werden.

Diskussion

In diesem Fall ist bemerkenswert, dass eine krisenhafte Blutdrucksteigerung mit therapierefraktärer systolischer und diastolischer Hypertonie trotz 6-fach antihypertensiver Medikation der schweren glomerulären Erkrankung mit Entwicklung eines nephrotischen Syndroms bei IgA-Nephropathie und fokal sklerosierender Glomerulosklerose und primärer Podozytopathie um einige Wochen vorausging. Initial war die Proteinurie nur gering ausgeprägt und die Nierenfunktion altersentsprechend normal.

Die enge Beziehung zwischen einer arteriellen Hypertonie und einer (glomerulären) Nierenerkrankung ist mit vielfacher Evidenz bekannt, Bluthochdruck ist sowohl Ursache als auch Folge einer Nierenerkrankung [1].

Einerseits führt eine renale Dysfunktion zur arteriellen Hypertonie. So war in der PREVEND-Studie die Urin-Albuminexkretion ein Prädiktor für die Entwicklung einer arteriellen Hypertonie [2]. Andererseits kann eine arterielle Hypertonie zu endothelialer Dysfunktion, Nierenschädigung mit Entwicklung einer Niereninsuffizienz und Albuminurie führen [3]. Die „maligne“ Hypertonie mit Endorganschädigung von Herz, Gehirn oder Niere ist bedingt durch Bluthochdruckkrisen mit Endothelzelldysfunktion, Vasokonstriktion, Inflammation und Thrombose [4]. Eine mögliche Ursache ist die thrombotische Mikroangiopathie [5]. Auch für die IgA-Nephropathie ist eine Assoziation mit einer malignen Hypertonie bekannt, verbunden mit dem Risiko für ein schlechteres renales Überleben [6].

Ob ein kausaler Zusammenhang zwischen der krisenhaft erhöhten arteriellen Hypertonie initial und der Entwicklung des nephrotischen Syndroms bei unserer Patientin ca. 6 bis 8 Wochen später bestand, kann nicht belegt werden.

Der Fallbericht zeigt, dass bei einer schweren arteriellen Hypertonie eine sorgfältige Diagnostik indiziert ist; diese umfasst die traditionelle Sekundärursachen-Abklärung und ebenso die Aufarbeitung einer Proteinurie, einschließlich klinischer und laborchemischer Verlaufskontrollen der Nierenfunktion und der Urintestung.

Fazit

Eine therapierefraktäre arterielle Hypertonie kann ein Frühsymptom einer glomerulären renalen Erkrankung sein. Eine zielgerichtete Diagnostik inklusive Proteinurie-Quantifizierung und -Differenzierung, sowie klinische und laborchemische Verlaufskontrollen der Nierenfunktion und der Urintestung sind dabei wichtig. Die Einbindung der Nephrologie sollte frühzeitig überlegt werden.

Literatur

Als Zusatzmaterial online unter https://doi.org/ 10.1007/s15027-022-3705-7

Prof. Dr. med. Helga Frank, MHBA
Sektion Nephrologie und Dialyse, ANregiomed Klinikum Ansbach
Escherichstraße 1
91522 Ansbach
helga.frank@anregiomed.de