Nephrologe
https://doi.org/10.1007/s11560-021-00490-6
Angenommen: 21. Januar 2021

© Springer Medizin Verlag GmbH, ein Teil von Springer Nature 2021

Redaktion
G. Wolf, Jena

Helga Frank[1] · Christoph Röcken[2]

[1] Sektion Nephrologie und Dialyse, Klinikum Ansbach, Ansbach, Deutschland

[2] Institut für Pathologie, Universitätsklinikum Schleswig-Holstein, Christian-Albrechts-Universität Kiel, Kiel, Deutschland

Spezielle Ursache einer Niereninsuffizienz nach Dominolebertransplantation

Anamnese

Ein 74-jähriger Patient stellt sich in der nephrologischen Sprechstunde wegen seit 12 Jahren ansteigender Kreatininwerte (siehe ◘ **Tab. 1**) vor.

Es besteht eine deutlich reduzierte Belastbarkeit, keine Dysurie, die Diurese sei erhalten. Seit etwa 1,5 Jahren bestehen z. T. wässrige Diarrhöen bis zu 6-mal pro Tag sowie eine Gewichtsabnahme von etwa 14 kg in 1,5 Jahren. Eine bereits durchgeführte umfangreiche gastroenterologische Diagnostik, u. a. mit bakteriologischer, virologischer und mykologischer Testung, erbrachte keinen pathologischen Befund einschließlich Negativität für Parasiten (Wurmeier, Lamblien, Amöben, Kryptosporidien u. v. a.). Eine komplette Endoskopie des Gastrointestinaltrakts ergab eine Sigmadivertikulose. Des Weiteren bestehen seit etwa 1 Jahr zunehmende Gangunsicherheit und Steppergang. Der Patient braucht einen Stock.

An wichtigen Vorerkrankungen bestand eine Lebertransplantation (LTx) im Jahr 2005 bei Hepatitis C und hepatozellulärem Karzinom im 64. Lebensjahr. Die Immunsuppression erfolgt mit Sirolimus (Monotherapie). Die Lebersynthesefunktion zeigte sich bei den regelmäßig durchgeführten Nachsorgeuntersuchungen im LTx-Zentrum uneingeschränkt und stabil. Des Weiteren liegen ein bekannter Diabetes mellitus Typ 2 (orale Antidiabetika) und eine Hyperlipidämie vor.

Klinischer Befund

1,75 m, 63,8 kg, Body-Mass-Index (BMI): 20,87 kg/m^2, Allgemeinzustand reduziert, Blutdruck: 115/72 mm Hg, Puls: 76/min, regelmäßige Herzaktion, Haut trocken, keine Ödeme, Standataxie, ungerichtetes Schwanken im Romberg-Versuch, Achillessehnenreflexe beidseits erloschen, kein Zehen- oder Fersenstand möglich, Steppergang, sockenförmige taktile Hypästhesie bis Unterschenkelhöhe beidseits.

Labordiagnostik bei Erstvorstellung

Kreatinin: 3,38 mg/dl; geschätzte glomeruläre Filtrationsrate (eGFR): 17 ml/min/1,73 m^2 Körperoberfläche (KO) nach CKD-EPI(Chronic Kidney Disease Epidemiology Collaboration)-Formel; Harnstoff: 120 mg/dl; Kalium: 3,45 mmol/l; Kalzium gesamt: 2,2 mmol/l; Phosphat: 1,9 mmol/l; pH: 7,29; Bikarbonat: 19 mmol/l; Glutamat-Oxalacetat-Transaminase (GOT): 59 U/l; Glutamat-Pyruvat-Transaminase (GPT): 72 U/l; Hämoglobin (Hb): 11,0 g/dl; HKT (Hämatokrit): 38 %; Thrombozyten: 200.000/µl; Leukozyten: 7100µ/l; Serumelektrophorese unauffällig; Gesamteiweiß: 7,12 g/dl; antinukleäre Antikörper (ANA), antineutrophile zytoplasmatische Antikörper (ANCA), C3- und C4-Komplementfaktoren unauffällig; Intakt-Parathotmon (iPTH): 172 ng/l; 25-OH-Vitamin D: 7,1 g/l.

Urinbefund

Leukozyten: 10–20/µl, Erythrozyten: 1–5/µl, keine Zylindrurie, keine Akanthozyturie, Proteinurie: 1501 mg/g Kreatinin (davon 661 mg Albumin/g Kreatinin und 174 mg Alpha-1-Mikroglobulin/g Kreatinin).

Sonographie

Beide Nieren noch normgroß (bds. ca. 99 mm Längs- und 50–52 mm Querdurchmesser, Parenchymsaum: 19–22 mm), kein Aufstau, Parenchymsaum nicht echoverdichtet, homogene und altersentsprechend noch normale arterielle Perfusion, unauffällige venöse Perfusion.

Klinisches Résumé

Zusammengefasst bestand folgende Konstellation klinischer Probleme:

- chronische, progrediente Niereninsuffizienz seit 12 Jahren (Kreatinin: aktuell 3,3 mg/dl);
- Proteinurie: 1,5 g/g Kreatinin, Albuminurie: 0,6 g/g Kreatinin;

Tab. 1 Anstieg der Kreatinwerte des 74-jährigen Patienten im zeitlichen Verlauf

Jahr	Kreatinin im Serum (mg/dl)
2005	1,2
2006	1,7
2008	1,9
2015	1,9
2017	2,0
2019	3,3

Published online: 18 February 2021

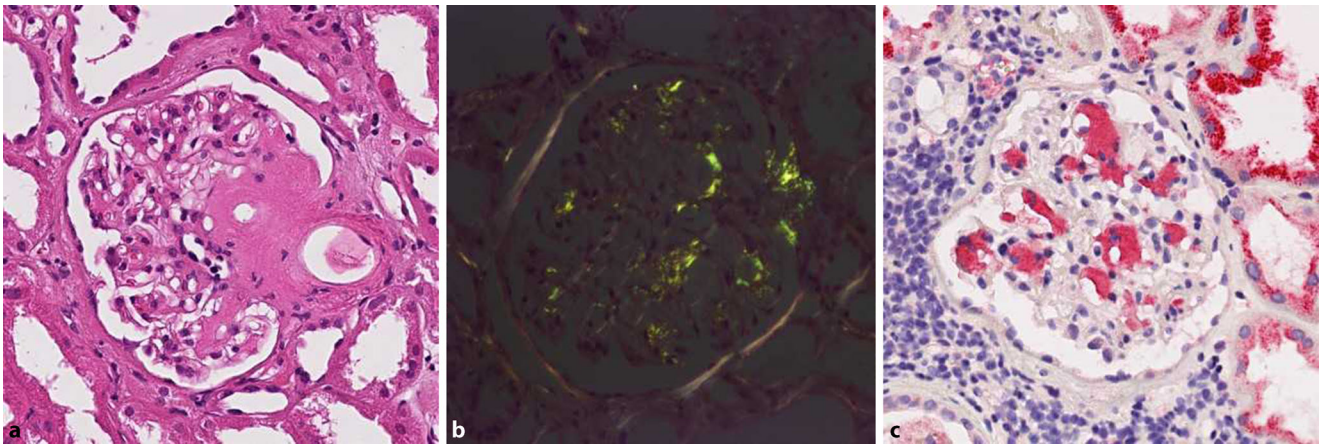

Abb. 1 ▲ Nierenbiopsie mit Nachweis von ATTR(Transthyretin-Amyloidose)-Amyloid glomerulär, tubulointerstitiell und vaskulär: Eine 12 Jahre nach Lebertransplantation gewonnene Nierenbiopsie zeigt glomerulär auffällige Hyalinosen (**a**; HE[Hämatoxylin-Eosin]-Färbung), die in der Kongorotfärbung polarisationsoptisch eine charakteristische, grün-gelbe, anomale Polarisationsfarbe aufweisen (**b**). Immunhistologisch verhalten sich die Amyloidablagerungen kräftig immunreaktiv für Transthyretin (**c**; Antitransthyretinimmunreaktion; Originalvergrößerungen 400-fach [**a–c**])

- Z. n. LTx 2005 bei Hepatitis C und hepatozellulärem Karzinom;
- Durchfälle, Gewichtsabnahme –14 kg in 1,5 Jahren;
- Polyneuropathie, Standataxie.

Nach intensivierter Anamnese konnte der Patient angeben, dass es sich um eine Domino-LTx gehandelt hatte. Hierbei wird die Leber eines Patienten mit familiärer Amyloidose, der selbst eine postmortale Leberspende (oder auch Leberlebendspende) erhält, an einen geeigneten Dominoempfänger gespendet [1].

Damit bestand bei unserem Patienten dringlich der V. a. eine Transmission der Transthyretin-Amyloidose (ATTR-Amyloidose) mit renaler, gastrointestinaler und nervaler Beteiligung. Zur Sicherung der Diagnose haben wir eine Nierenpunktion veranlasst (**Abb. 1**).

Wie lautet Ihre Diagnose?

Die Histologie zeigt Nierenparenchym mit Amyloidablagerungen glomerulär, tubulointerstitiell, vaskulär und auch im Fettbindegewebe (polarisationsoptisch in der Kongorotfärbung), mit positivem Nachweis für Amyloid-P-Komponente und Transthyretin (**Abb. 1**).

ATTR-Amyloidose und Transmission

Die hereditäre ATTR(hATTR)-Amyloidose ist eine autosomal-dominant vererbbare Erkrankung, bei der durch verschiedene Mutationen im *TTR*-Gen abnorme Transthyretinvarianten entstehen. Das Transthyretin liegt im Serum als Tetramer vor. Diese tetrameren Proteine dissoziieren und lagern sich als Amyloidfibrillen in verschiedenen Organen ab [2].

Heute sind mehr als 150 Mutationen des *TTR*-Gens bekannt, die zu einer familiären ATTR-Amyloidose führen können [3]. Die häufigste Variante ist die p.Val30Met-Mutation (sog. portugiesischer Typ), die auch bei der Leberlebendspenderin unseres Patienten vorlag.

Die klinische Präsentation ist vielfältig und kann in variabler Ausprägung das Nervensystem, das Herz, die Nieren und durch die vaskuläre Amyloidose sämtliche Organsysteme betreffen (**Infobox 1**).

» Diagnose: ATTR-Amyloidose der Niere

Die Besonderheit bei unserem Patienten besteht in der Transmission der systemischen Transthyretin-Amyloidose durch die Domino-LTx mit Übertragung der Leber einer von familiärer ATTR-Amyloidose betroffenen Spenderin. Diese Transmission ist beschrieben [4]. Unser Patent litt an einem hepatozellulären Karzinom bei Hepatitis C, normalerweise hätte er kaum die Chance auf eine LTx gehabt. Durch die Domino-Tx erhielt er eine lebensrettende LTx; das Lebertransplantat ist bis heute funktionsfähig. Die Spenderin erhielt ihrerseits durch Eurotransplant eine LTx zur Vermeidung der lebensbedrohlichen Komplikationen der hereditären systemischen Amyloidoseerkrankung, die insbesondere durch Manifestation am kardiovaskulären System zu hoher Morbidität und Mortalität der betroffenen Patienten führt. Allerdings erkrankte unser Patient im weiteren Verlauf an einer iatrogenen hereditären ATTR-Amyloidose, da das transplantierte Organ weiterhin das mutierte Protein synthetisierte und sezernierte. Molekularpathologisch konnte bestätigt werden, dass die explantierte Leber des Patienten den *TTR*-Wildtyp und das transplanierte Organ die p.Val30Met-Mutation im *TTR*-Gen aufwies. Darüber hinaus zeigten sich in der transplantierten Leber bereits zum Zeitpunkt der Tx ATTR-

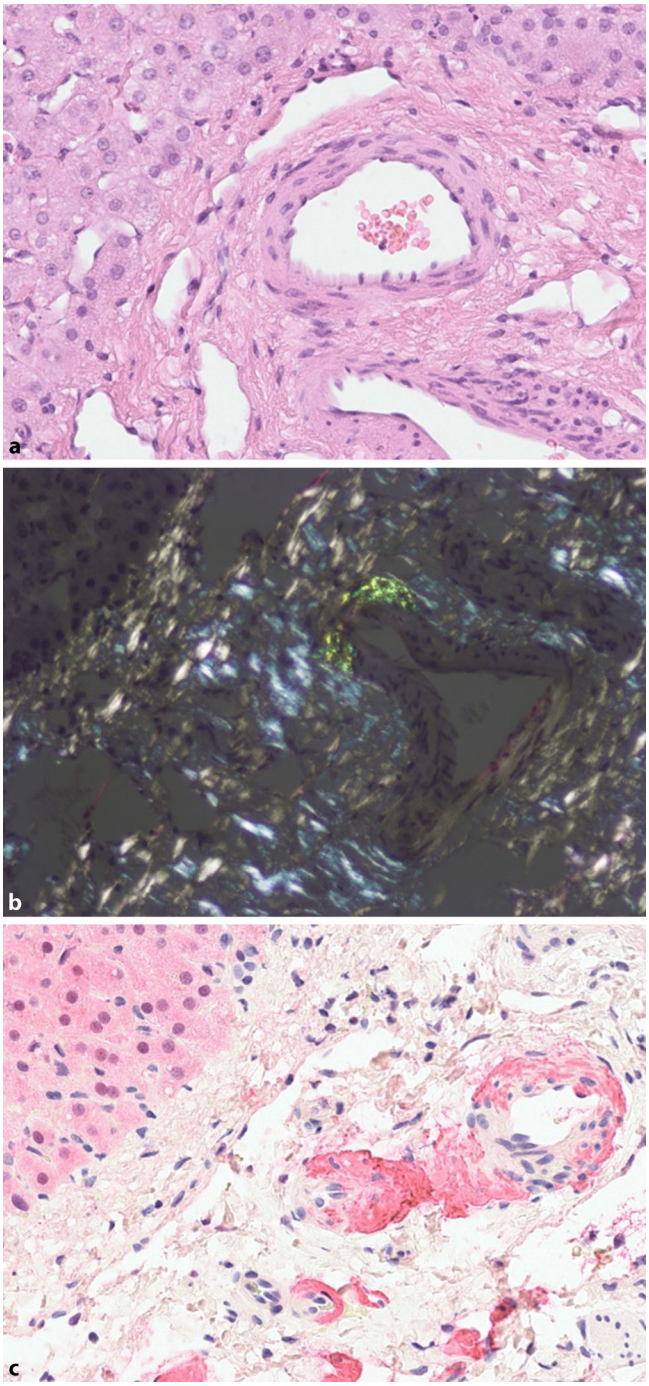

Abb. 2 ◀ Biopsie der Spenderleber (0-Biopsie) mit Nachweis von ATTR(Transthyretin-Amyloidose)-Amyloid-Ablagerungen in Portalfeldgefäßen: Eine Gewebeprobe der Spenderleber, die zum Zeitpunkt der Transplantation entnommen worden war und in der auch die *TTR*-Keimbahnmutation nachgewiesen werden konnte, wies in der HE(Hämatoxylin-Eosin)-Färbung keinen amyloidverdächtigen Befund auf (**a**). Erst die Kongorotfärbung erbrachte polarisationsoptisch den Nachweis von Amyloid in wenigen Gefäßwänden eines Portalfelds mit der charakteristischen anomalen, grün-gelben Polarisationsfarbe (**b**; Polarisationsmikroskopie). Immunhistologisch verhielten sich die Amyloidablagerungen immunreaktiv für Transthyretin (**c**; Antitransthyretin-immunreaktion; Originalvergrößerungen 400-fach [**a**, **c**] und 200-fach [**b**])

Amyloid-Ablagerungen in Portalfeldgefäßen (◘ **Abb. 2**).

Differenzialdiagnose: Nierenversagen nach Lebertransplantation

Als Risikofaktoren für eine chronische Niereninsuffizienz („chronic kidney disease", CKD) nach LTx gelten Faktoren, die bereits prä-LTx bestehen, wie die Störung der renalen Hämodynamik durch Hepatopathie/Leberzirrhose, hämodynamische Faktoren im Rahmen einer evtl. Dialysebehandlung bei akutem Nierenversagen prä- oder peri-LTx, die Tx-Operation selbst mit Kreislaufbelastung, Blutverlust und Narkose sowie weitere operative Faktoren.

Post-LTx ist v. a. die Immunsuppression (insb. Calcineurininhibitoren) ein wichtiger Faktor für chronische Nierenschädigung. Aber auch das metabolische Syndrom mit den Einzelfaktoren arterielle Hypertonie und Diabetes mellitus trägt häufig ursächlich zur chronisch-progredienten Nierenerkrankung nach LTx bei. De-novo-Glomerulonephritiden, auch assoziiert mit Hepatitis, sollten ebenso wie Donorfaktoren berücksichtigt werden.

ATTR-Amyloidose: Management und Prozedere

Die Schwierigkeit der hereditären ATTR-Amyloidose liegt in der diagnostischen Aufklärung mit hohem Risiko des „misdiagnosing", insbesondere durch die variable klinische Präsentation.

Sog. „red flag manifestations" sind folgende Symptome, deren Vorliegen auf eine Systemerkrankung hinweist:

- Neuropathie (progressiv),
- Karpaltunnelsyndrom,
- autonome Neuropathie,
- kardiovaskuläre Manifestationen (Herzrhythmusstörungen, Schenkelblockbilder, myokardiale Wandverdickung mit erhaltener Ejektionsfraktion),
- gastrointestinale Manifestationen (chronische Diarrhö bei viszeraler Polyneuropathie),
- renale Manifestation (Proteinurie/Albuminurie, Nierenfunktionseinschränkung),
- okuläre Symptome (Glaukom).

Zur Sicherung der Diagnose sollte eine bioptische Klärung angestrebt werden, bei neurologischer Manifestation auch eine Biopsie des Nervus suralis. Die molekulargenetische Testung ist sinnvoll für die Beurteilung des Verlaufs der Erkrankung, aber auch für die Familienberatung. Für die myokardiale Diagnostik hinsichtlich kardialer Amyloidosebeteiligung ist die ^{99m}Tc(Technetium-99m)-Szintigraphie geeignet [5].

Therapie der ATTR-Amyloidose

Es zeichnet sich ein Wandel ab von einer ehemals inkurablen Erkrankung zu einer behandelbaren Systemerkrankung. Hierbei muss die Organmanifestation mit etwaigen Komorbiditäten, insbesondere die Nierenfunktion, beachtet

Infobox 1 Klinische Symptome der hereditären Transthyretin-Amyloidose (hATTR-Amyloidose)

* = markiert Manifestation, die bei unserem Patienten vorlag

- ZNS(zentrales Nervensystem)-Manifestationen *
  - Ataxien
  - Krampfanfälle
  - Parese
  - fortschreitende Demenz
- Nephropathie *
  - Proteinurie
  - Niereninsuffizienz
- autonome Neuropathie *
  - orthostatische Hypotension
  - Störung der Schweißsekretion
- Periphere sensorisch-motorische Neuropathie *
  - Hypo- und Dysästhesien
  - Gleichgewichtsstörungen
  - veränderte Schmerz- und Temperatursensibilität
- Karpaltunnelsyndrom
- vaskuläre Symptome
  - Erregungsleitungsstörungen, Block
  - Kardiomyopathie
  - Arrhythmie
- gastrointestinale Manifestationen *
  - Diarrhöen
  - Obstipationen
  - Übelkeit, Erbrechen
- okuläre Symptome
  - Glaukom
  - Papillenstörungen

werden. Die Therapieplanung sollte in Zusammenarbeit mit einem Amyloidosezentrum erfolgen.

Derzeit können folgende Therapieprinzipien der ATTR-Amyloidose eingesetzt bzw. in Erwägung gezogen werden:

- Transthyretinstabilisatoren: Tafamidis [6], Diflunisal [7];
- „transthyretin protein knockdown agents“ („gene silencing“): Inotersen (ASO[„antisense oligonucleotides“]-Inhibitor; [8]);
- Patisiran („RNA interference“; [9]);
- LTx [2].

Entsprechende Indikationen bzw. Zulassungsbeschränkungen, potenzielle Nebenwirkungen und Anwendungsbeschränkungen sind zu beachten, insbesondere bei eingeschränkter Nierenfunktion.

Klinischer Verlauf

In der Nachfärbung mit Kongorot ließ sich auch an den ehedem intestinalen Biopsien ATTR-Amyloid als Ursache für die Diarrhöen bei unserem Patienten nachweisen. Nach neurologischer Vorstellung wurde auch die Polyneuropathie als Manifestation der ATTR-Amyloidose gewertet. Eine Radionuklidszintigraphie (^{99m}Tc-Pyrophosphat) ergab keinen Hinweis auf eine kardiale Beteiligung.

Eine medikamentöse Therapie der ATTR-Amyloidose war bei fortgeschrittener Insuffizienz (eGFR im Verlauf: 15 ml/min und 1,73 m^2 KO) nicht möglich bzw. vom Patienten nicht gewünscht.

Der Patient wurde supportiv einschließlich niedrig dosierter RAAS(Renin-Angiotensin-Aldosteron-System)-Blockade behandelt. 16 Monate nach bioptischer Sicherung kam es zur Dialysepflichtigkeit bei klinischen Urämiesymptomen und therapierefraktärer schwerer Azidose. Die Nierenersatztherapie wird gut vertragen.

Fazit für die Praxis

- **Die Transmission einer systemischen Transthyretin-Amyloidose (ATTR-Amyloidose) stellt eine Komplikation nach Domino-LTx (Lebertransplantation) dar.**
- **Die Patienten sollten post-LTx entsprechend neurologisch, nephrologisch und kardiovaskulär bezüglich möglicher Amyloidosesymptome überwacht werden, und es sollte ggf. eine weiterführende Diagnostik (Biopsie) durchgeführt werden, um eine möglichst frühzeitige Diagnosestellung zu erreichen und eine moderne Therapiestrategie (Transthyretinstabilisatoren, „transthyretin protein knockdown agents“, ggf. Re-LTx) zu evaluieren bzw. zu ermöglichen.**

Korrespondenzadresse

Prof. Dr. Helga Frank
Sektion Nephrologie und Dialyse, Klinikum Ansbach
Escherichstraße 1,
91522 Ansbach, Deutschland
Helga.Frank@anregiomed.de

Einhaltung ethischer Richtlinien

Interessenkonflikt. H. Frank und C. Röcken geben an, dass kein Interessenkonflikt besteht.

Für diesen Beitrag wurden von den Autoren keine Studien an Menschen oder Tieren durchgeführt. Für die aufgeführten Studien gelten die jeweils dort angegebenen ethischen Richtlinien. Für Bildmaterial oder anderweitige Angaben innerhalb des Manuskripts, über die Patienten zu identifizieren sind, liegt von ihnen und/oder ihren gesetzlichen Vertretern eine schriftliche Einwilligung vor.

Literatur

1. Bolte FJ, Schmidt HH, Becker T, Braun F, Pascher A, Klempnauer J, Schmidt J, Nadalin S, Otto G, Barreiros AP (2013) Evaluation of domino liver transplantations in Germany. Transpl Int 26:715–723
2. Gertz MA, Mauermann ML, Grogan M, Coelho T (2019) Advances in the treatment of hereditary transthyretin amyloidosis: a review. Brain Behav 9(9):e1371
3. Sekijima Y (2015) Transthyretin (ATTR) amyloidosis: clinical spectrum, molecular pathogenesis and disease-modifying treatments. J Neurol Neurosurg Psychiatry 86(9):1036–1043
4. Stangou AJ, Heaton ND, Hawkins PN (2005) Transmission of systemic transthyretin amyloidosis by means of domino liver transplantation. N Engl J Med 352(22):2356. https://doi.org/10.1056/NEJM200506023522219
5. Yamamoto H, Yokochi T (2019) Transthyretin cardiac amyloidosis: an update on diagnosis and treatment. ESC Heart Fail 6:1128–1139
6. Maurer MS, Schwartz JH, Gundapaneni B, Elliott PM, Merlini G, Waddington-Cruz M, Kristen AV, Grogan M, Witteles R, Damy T, Drachman BM, Shah SJ, Hanna M, Judge DP, Barsdorf AI, Huber P, Patterson TA, Riley S, Schumacher J, Stewart M, Sultan MB, Rapezzi C, ATTR-ACT Study Investigators (2018) Tafamidis treatment for patients with transthyretin amyloid cardiomyopathy. N Engl J Med 379(11):1007–1016
7. Lohrmann G, Pipilas A, Mussinelli R, Gopal DM, Berk JL, Connors LH, Vellanki N, Hellawell J, Siddiqi OK, Fox J, Maurer MS, Ruberg FL (2020) Stabilization of cardiac function with diflunisal in transthyretin (ATTR) cardiac amyloidosis. J Card Fail 26(9):753–759
8. Benson MD, Waddington-Cruz M, Berk JL, Polydefkis M, Dyck PJ, Wang AK, Planté-Bordeneuve V, Barroso FA et al (2018) Inotersen treatment for patients with hereditary transthyretin amyloidosis. N Engl J Med 379:22–31
9. Adams D, Gonzalez-Duarte A, O'Riordan WD, Yang CC et al (2018) Patisiran, a RNAi therapeutic, for hereditary transthyretin amyloidosis. N Engl J Med 379(1):11–21