Hochdruckliga

In Zusammenarbeit mit der Deutschen Hochdruckliga e.V. DHL® – Deutsche Gesellschaft für Hypertonie und Prävention Vorsitzender: Prof. Dr. med. U. Wenzel, Hamburg

Ein endokriner Fall von Bluthochdruck

Hypokaliämische Hypertonie

Helga Frank, ANregiomed Klinikum Ansbach

Anamnese

Eine 26-jährige Studentin stellte sich in der Hochdrucksprechstunde vor wegen seit 2 Jahren bestehender schwerer, therapierefraktärer Hypertonie mit aktuell laufender 4-fach antihypertensiver Medikation, bestehend aus Ramipril 2× 5 mg/Tag, HCT 1× 25 mg/Tag, Lercanidipin 2× 10 mg/Tag und Clonidin 2× 150 µg/Tag. Darunter ergab sich in der aktuellen 24-h-RR-Messung ein Gesamt-Mittelwert von 159/98 mmHg, tagsüber 156/98 mmHg, nachts im Durchschnitt 165/100 mmHg. Somit lag eine systolische und diastolische Hypertonie mit inverser nächtlicher RR-Steigerung vor. Die Patientin beklagte eine Gewichtszunahme von ca. 12 kg in den letzten 2 Jahren, es kam zu Haarausfall mit dünnem, schütterem Kopfhaar bei gleichzeitig vermehrtem Haarwuchs seitlich an den Wangen im Gesicht, sowie an den Unterarmen und Unterschenkeln beidseits. Seit ca. 9 Monaten kam es zu einer sekundären Amenorrhoe.

Die körperliche Untersuchung zeigte eine 1,68 m große, 96 kg schwere Patientin, BMI 34 kg/m², Bauchumfang 123 cm, schütteres Haupthaar, Hirsutismus, Rubeosis faciaei, deutliche Striae distensae abdominal, Akne des Gesichts und postinflammatorische Hyperpigmentierung der Wangen, sowie der Haut im Unterkiefer- und Halsbereich lateral beidseits.

Laborchemisch auffällige Befunde waren ein niedriges Serum-Kalium von 3,2 mmol/l, Nüchtern-Glukose im venösen Plasma 123 mg/dl, Glukose venös 2 h nach oraler Gabe von 75 g Glukose (oraler Glukose-Toleranztest): 182 mg/dl, HbA_{1c} 5,9 %, Hb 16,5 g/dl. Das Kreatinin im Serum war normal mit 0,67 mg/dl, einer eGFR von 89 ml/min/1,73 m² entsprechend, Gesamtcholesterin erhöht mit 254 mg/dl bei einem LDL von 167 mg/dl, Triglyzeride 287 mg/dl, venöse Blutgasanalyse: pH 7,49, Bicarbonat im Serum: 29 mmol/l. In der Zusammenschau bestand folgende Problematik:

- Therapierefraktäre arterielle Hypertonie trotz 4-fach antihypertensiver Medikation mit inverser nächtlicher RR-Steigerung,
- Hypokaliämie,
- metabolische Alkalose,
- stammbetonte Adipositas bei einem BMI von 34 kg/m²,
- sekundäre Amenorrhoe,
- Haarwachstumsstörungen,
- Striae abdominalis, Rubeosis faciaei,
- Z. n. Follikulitis der Haut, Akne,
- Prädiabetes mit gestörter Nüchternglukose und gestörter Glukosetoleranz.

Das klinische Bild und die Laborauffälligkeiten wiesen bereits auf einen Hypercortisolismus mit Überschuss von Glukokortikoiden als sekundäre Ursache einer arteriellen Hypertonie im Sinne eines Cushing-Syndroms hin. Eine exogene Zufuhr von Glukokortikoiden bestand nicht.

Der Verdacht wurde bestätigt durch einen erhöhten Cortisol-Basalspiegel (Tag 1: 29 µg/dl) sowie unzureichendem Abfall des Cortisolspiegels im Dexamethason-Kurztest (Tag 2 nach Einnahme von 2 mg Dexamethason um 23.00 Uhr: 25 µg/dl). Somit bestand der Verdacht auf ein sekundäres, hypothalamisch-hypophysär bedingtes Cushing-Syndrom (Morbus Cushing) bzw. ektope ACTH(Adrenocorticotropes Hormon)-Produktion. In Kooperation mit einer neuroendokrinen Sprechstunde ergab sich im CRH(Corticotropin-releasing Hormon)-Test ein erhöhtes ACTH im Serum mit weiterem ACTH-Anstieg nach CRH-Gabe um 45 % und Anstieg der Cortisolkonzentration im Serum um mehr als 25 %. Unter dem Verdacht auf ein hypophysäres Adenom veranlassten wir eine Bildgebung (Kernspintomografie) mit Nachweis eines Mikroadenoms des Hypophysen-Vorderlappens. Weitere Störungen der Hypophysen-Teilfunktionen bestanden bei der Patientin nicht.

Diagnose

Sekundäre, therapierefraktäre arterielle Hypertonie bei ACTH-produzierendem Hypophysen-Adenom (Morbus Cushing).

Klinischer Verlauf

Die Patientin wurde in einer Neurochirurgischen Klinik mit Spezialexpertise für Hypophysen-Eingriffe vorgestellt und erfolgreich und komplikationslos mittels transsphenoidaler Resektion operiert. Die histologische Untersuchung des resezierten Adenoms bestätigte immunhistochemisch die endokrine Aktivität mit übermäßiger Produktion von ACTH (**Abb. 1**). Ca. 6 Monate postoperativ konnten sämtliche antihypertensive Medikamente bis auf 1× 2,5 mg Ramipril abends sukzessive abgesetzt werden, und die Blutdruckwerte lagen darunter systolisch und diastolisch im Normbereich. Die Patientin konnte Gewicht reduzieren und der Glukosestoffwechsel, die Serumelektrolyte und der pH-Status normalisierten sich.

Endokrine Hypertonieformen

Unter den spezifischen, kausal therapierbaren Hypertonieformen ist die endokrine Hypertonie die häufigste Form mit einer Prävalenz von ca. 5–15 % bei hypertensiven Patienten [1].

Bezüglich des Leitsymptoms der hypokaliämischen Hypertonie sind folgende sekundäre Hochdruckursachen relevant:

- Primärer Hyperaldosteronismus (häufigste endokrine Hypertonieform).
- Hypercortisolismus:
  - Cushing-Syndrom mit adrenal bedingter Cortisolüberproduktion,
  - Morbus Cushing mit hypophysär bedingter ACTH-Überproduktion und konsekutivem Hyperkortisolismus,
  - ektope ACTH-Produktion (z. B. tumorös bei Bronchialkarzinom).
- Pseudohyperaldosteronismus (Syndrom des apparenten Mineralkortikoidexzesses, Ulick-Sydrom; autosomal rezessiv vererbt).
- Liddle-Syndrom (autosomal dominant vererbt, Mutation des Amilorid-sensitiven epithelialen Natrium-Kanals mit konsekutiver Retention von Natrium und Wasser mit arterieller Hypertonie und hypokaliämischer Alkalose).
- (Übermäßiger) Lakritz-Verzehr (mineralokortikoide Wirkung der Süßholzwurzel mit hypokaliämischer Hypertonie).

Das Vorliegen einer Hypokaliämie bei endokriner Hypertonie ist nicht zwingend. Jedoch sollte das Vorhandensein einer hypokaliämischen Hypertonie quasi als „Leitsymptom" Anlass sein zur systematischen Diagnostik bezüglich einer sekundären endokrinen Hochdruck-Ursache, insbesondere bei Vorliegen weiterer Hinweise [2]:

- Therapierefraktäre und/oder schwere Hypertonie (Grad 3 nach den Leitlinien der European Society of Hypertension) oder Auftreten von hypertensiven Krisen.
- Ausgeprägter hypertensiver Endorganschaden.
- Inverse nächtliche RR-Steigerung.
- Syndromatischer Aspekt (wie in unserem Fall mit den typischen Stigmata des Hypercortisolismus).

Für die laborchemische Diagnostik zur Testung bei V. a. Hyperkortisolismus wird nach Ausschluss exogener Cortisolzufuhr die Bestimmung des basalen Cortisolspiegels, ein Cortisoltagesprofil, die Messung der freien Cortisolausscheidung im 24-h-Urin sowie ein Dexamethason-Kurztest unter Einsatz von 1 mg Dexamethason per os (um 23.00 Uhr) empfohlen. Bei unzureichendem Abfall der Serumkortisol-Konzentration am nächsten Tag (8.00 Uhr) weist dies auf einen Hyperkortisolismus mit gestörtem endokrinen Regelkreis hin [3]. Zur Differenzierung verschiedener Subtypen des Hyperkortisolismus (ektope sowie ACTH-abhängige versus unabhängige Formen) sollte eine endokrinologische Betreuung erfolgen [4].

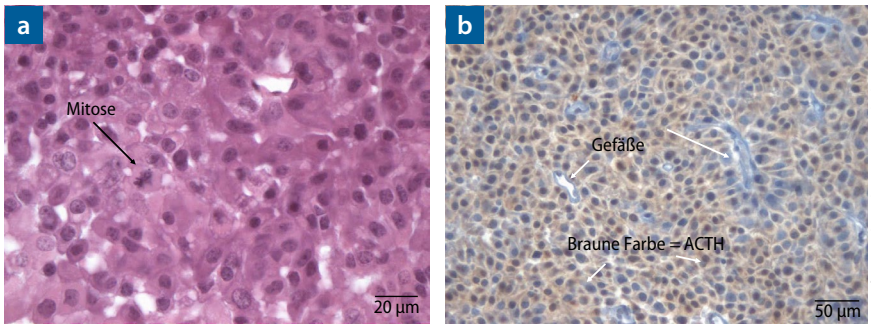

© Prof. Dr. I. Blümcke, Neuropathologie Universitätsklinikum Erlangen

Abb. 1: ***a*** Lichtmikroskopie des resezierten Hypophysenadenoms mit Nachweis einer Mitose. ***b*** Immunhistochemie des resezierten Hypophysenadenoms mit positivem Nachweis von ACTH in den Drüsenzellen.

Die direkten und indirekten Mechanismen der Bluthochdruck-Entstehung bei Glukokortikoid-Exzess sind komplex, betreffen verschiedene neurohumorale Systeme und sind noch nicht vollständig aufgeklärt [5]. Diskutiert werden u. a. eine mineralokortikoide Wirkung bei Hyperkortisolismus mit Natrium-Retention und Vermehrung des Plasmavolumens, eine Stimulation des sympathischen Nervensystems über Steigerung der Sensitivität gegenüber β-Rezeptoren-Agonisten, eine vermehrte Expression von Angiotensin-II-Rezptoren mit verstärkter blutdrucksteigernder Antwort bei experimenteller Angiotensin-II-Infusion und auch eine gesteigerte Aktivität von Endothelin-1, einer potenten vasokonstriktorischen Substanz [5]. Die Folgen für den Patienten sind weitreichend und übersteigen die hämodynamisch-hypertensibe Komponente.

Durch die Wirkung auf den Glukosestoffwechsel kommt es zum metabolischen Syndrom mit viszeraler Adipositas, (Prä-)Diabetes, Hyper- und Dyslipidämie u. a. Kardiale Folgen sind linksventrikuläre Hypertrophie und systolische ebenso wie diastolische Dysfunktion. Eine rechtzeitige Diagnosestellung zur Verhinderung dieser systemischen Folgen ist daher wichtig. Die Therapie umfasst prioritär die operative Resektion; medikamentös stehen neben effektiven antihypertensiven Strategien unter Bevorzugung der Blockade des Renin-Angiotensin-Systems Substanzen zur Hemmung der Steroidbildung (z. B. Ketokonazole), Hemmer der ACTH-Freisetzung (Somatostatin-Analoga) oder Blocker des Glukokortikoidrezeptors zur Verfügung (Mifepristone) [5].

Fazit für die Praxis

Die hypokaliämische Hypertonie ist ein Leitsymptom für das Vorliegen insbesondere einer endokrin bedingten sekundären Form des Bluthochdrucks. Hierbei ist neben dem primären Hyperaldosteronismus als häufigste endokrine Hypertonieform der Hyperkortisolismus zu beachten. Meist liegt ein ACTH-produzierender Hypophysentumor (Morbus Cushing), seltener ein Kortisol-produzierender Nebennierentumor vor. Neben der Hypokaliämie sollten die klinisch apparenten typischen Cushing-Stigmata ebenso wie die therapierefraktäre Hypertonie und inverse nächtliche Blutdrucksteigerung Anlass zu diagnostischer Klärung endokriner Sekundärursachen mit kausaler Therapiemöglichkeit sein.

Literatur

Als Zusatzmaterial online unter
https://doi.org/10.1007/s15027-021-3509-1

Prof. Dr. Helga Frank, MHBA
Sektion Nephrologie und Dialyse, ANregiomed Klinikum Ansbach
Escherichstraße 1
91522 Ansbach
Helga.Frank@anregiomed.de